·论著·

雌激素缺乏脊柱神经肽P物质变化的实验研究

浦波 胡侦明 张宝华 劳汉昌 杨庆秋 舒钧

摘要 目的 阐明雌激素缺乏时椎体、椎间盘及小关节等部位SP免疫反应阳性神经纤维的变化规律。**方法** 选用健康2月龄雌性SD大鼠96只，随机分为卵巢切除(Ovariectomy，OVX)和假手术(Sham-operated，Sham-O)两组。OVX组行双侧卵巢切除术，Sham-O组行假手术。分别于术后15天、1、2、3、6、9月时每组各处死8只动物，切取L_{3-5}脊柱小关节、棘上韧带、椎体和椎间盘。免疫组织化学S-P法观察各部位SP免疫反应阳性神经纤维分布。**结果** ①OVX后骨小梁及小梁膜上SP免疫反应阳性神经纤维增多，增粗。②软骨组织内SP反应阳性纤维增多；2月时椎间盘SP阳性反应物增加，分布至纤维环中带，3月时观察到纤维环内带，6月在纤维环髓核中观察到SP免疫反应阳性神经纤维。**结论** 雌激素缺乏时大鼠腰椎椎体、椎间盘、小关节SP阳性反应神经纤维增多，与骨质疏松性腰背疼痛有密切关系。

关键词 骨质疏松症 腰背疼痛 腰椎 P物质 大鼠

Neuropeptide substance P immunoreactive innervation of lumbar vertebrae in ovariectomized rats

Pu Bo, Hu Zhenming, Zhang Baohua, Lao Huanchang, Yang Qingqiu, Shu Jun
Department of Orthopaedic Surgery, Second Affiliated Hospital,
Kunming Medical College, Kunming 650101, China

Abstract Objective To study the alternative regulation of peptide substance P(SP) innervation in the body, intervertebral disc, and facet joint of lumbar vertebrae in estrogen deficient condition. **Methods** 96 2-month-old female rats were randomly divided into two groups. The animals were bilaterally ovariectomized(48) and sham-operated (48), of them for each time were sacrificed and their L3-5 vertebrae were collected at the end of 15 th day, 1, 2, 3, 6 and 9 th months postoperation. Vertebrae, discs, facet joints and supraspinous ligaments were observed by immunohistochemical S-P anlaysis. **Results** SP-immunoreactive positive nerve fibers increased in trabecular bone and cartilage of facet joint post OVX. SP-positive nerve fibers were found in inner third of the annulus fibrosus and the nucleus pulposus in the sixth and ninth months. **Conclusion** SP-immunoreactive positive nerve fibers increase in lumbar vertebrae, intervertebral disc, cartilage of facet joint under estrogen deficient condition, indicat-

云南省卫生厅自然科学基金资助项目

作者单位：650101 云南昆明医学院第二附属医院骨科

作者简介：浦波，男，29岁，住院医师，1993年毕业于华西医科大学医疗系，1998年获昆明医学院骨科学硕士学位，获云南省科技进步奖一项，发表论文2篇。主要从事骨质疏松研究，现在昆明医学院第二附属医院骨科工作。

ing that there is obvious relationships between SP and lumbago in pathogenesis of osteoporotic low back pain.

Key words Osteoporosis Low back pain Lumbar vertebrae Substance P Rats

腰背疼痛是骨质疏松症最早和最常见的症状。以往将其原因归结于肌肉血流量减少、新陈代谢减弱导致肌肉痉挛、疼痛，微细骨折等[1]。近年来，较多学者[2-12]研究认为神经肽P物质(Substance P，SP)可能在腰背疼痛的发病机制中有重要作用，但均关注于椎间盘突出等疾病。有学者[13,14]在卵巢切除大鼠的椎间盘观察到SP免疫反应物及神经末梢增加，进而提出SP可能与骨质疏松性腰背疼痛有关。本研究将进一步观察不同时期卵巢切除大鼠腰椎椎体、椎间盘、椎间小关节以及棘上韧带SP的分布变化，进一步探讨原发性骨质疏松性腰背疼痛的发生机理。

1 材料和方法

1.1 动物模型的制作与取材

选用健康2月龄雌性SD大鼠96只，平均体重160～200 g。2.5%戊巴比妥钠溶液按0.1 ml/100 g腹腔注射麻醉后经背侧切开进入腹腔，48只作双侧卵巢切除(Ovariectomy，OVX)组，余下行假手术(Sham-operated，Sham-O)；术后标准颗粒饮食(含1%Ca^{++}，0.6%P)饲养于20～25℃室温。分别于术后第15天，1、2、3、6、9月时每组各处死动物8只，切取$L_{3\sim5}$脊柱椎体、椎间盘、椎间小关节、棘上韧带，用10%中性甲醛溶液固定24小时，20%甲酸和95%酒精脱钙一周后按常规石蜡切片，横断和纵切各一半做成4μm厚的切片，保存于60℃温箱中。

1.2 病理学检查：免疫组织化学方法(S-P法)

石蜡切片脱腊、再水合，用PBS(pH7.4)冲洗3次。3%过氧化氢孵育5分钟以阻断内源性过氧化物酶活性。1∶20稀释的正常猪血清，室温孵育10分钟。1∶50稀释的兔抗SP，室温孵育30分钟。1∶400的生物素化猪抗兔免疫球蛋白，室温下孵育10分钟。1∶400稀释的链菌素亲生物蛋白-过氧化酶溶液，室温孵育10分钟。以上每一步骤用PBS液冲洗(3×5')。新鲜配制的DAB溶液，显然3～10分钟。苏木素复染、中性树胶封片。Olympus BX50-32HO1型显微镜观察。

2 结果

棘上韧带：免疫组织化学未发现SP阳性纤维明显增多征象。

脊椎小关节：免疫组化染色：Sham-O组关节软骨内6月时发现SP免疫反应阳性神经纤维有增多征象，呈树枝状，分布于接近软骨下骨的部位，未发现侵蚀管(图1)，9月时纤维稍增粗，但未发现侵蚀管。关节囊偶见SP阳性神经纤维分布。OVX组自1月时即可见到软骨组织内的SP反应阳性纤维即增多，呈树枝状，主要分布于接近软骨下骨的部位。3月时可在软骨中部观察到SP阳性反应物，软骨组织内出现侵蚀管，壁上有SP免疫反应阳性纤维。6月和9月时可见到SP阳性反应物位于软骨表面，纤维增粗，侵蚀管增多(图2)。关节囊偶见SP免疫反应阳性纤维。



图1 Sham-O组6月时小关节面软骨中SP阳性神经纤维，接近软骨下骨 相差10×100

椎间盘：免疫组织化学染色显示 Sham-O 组 SP 阳性反应纤维主要位于纤维环的中外 1/3 带以外，未发现纤维环内带和髓核中，9 月时 SP 稍增多，呈纤维状。终板上偶见 SP 阳性反应物。OVX 组 2 月时 SP 阳性反应物即增加，分布至纤维环中带，呈纤维状(图 3)，3 月时可在纤维环内带观察到，并且增粗，6 月和 9 月时可以在纤维环和髓核中观察到呈树枝状和纤维状的 SP 免疫反应阳性神经纤维（图 4）。从 2 月起，OVX 组终板上 SP 阳性反应物增加，呈纤维状。

图 2 OVX 组 9 月时小关节面软骨中 SP 免疫反应阳性神经纤维 接近软骨关节面(左侧)相差 10×100

图 3 OVX 组 1 月时椎间盘纤维环外带 SP 免疫反应阳性神经纤维(箭头) 相差 10×100

椎体：免疫组织化学染色：Sham-O 松质骨骨小梁上偶见呈树枝状的 SP 免疫反应阳性神经纤维。OVX 组骨小梁及小梁膜上 SP 免疫反应阳性神经纤维从 1 月起即比对照组增多、增粗、呈树枝状和纤维状。

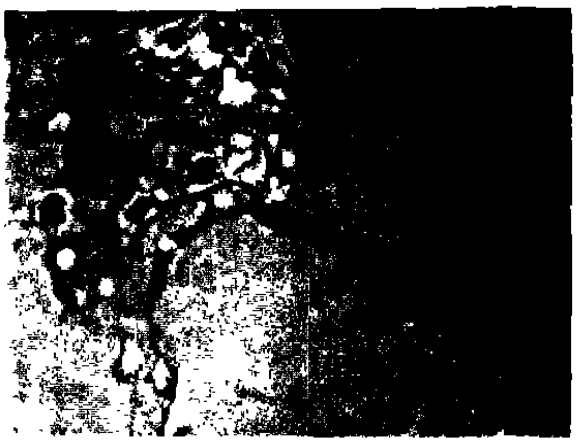

图 4 OVX 组 6 月时髓核中呈纤维状的 SP 免疫反应阳性神经纤维(箭头) 相差 10×100

3 讨论

SP 是由 11 个氨基酸组成的神经多肽，SP 阳性纤维广泛分布于角膜、皮下组织、真皮的小血管、毛囊和汗腺周围及表皮内。主要对伤害性感受器及炎症有初级的始动作用[3-5]。周围神经末梢由于组织损伤或炎症时释放的化学介质而致敏释放 SP，SP 引起血管舒张，血浆外渗以及通过作用于肥大细胞上的 SP 受体而释放组织胺，继而在感觉神经细胞和炎性细胞形成正反馈环路，进一步加重炎症，这可能是慢性疼痛的原因。

许多学者观察到 SP 阳性纤维广泛分布于人类脊柱各部位。如椎间盘纤维环外三分之一带、终板[2,6-8]，后纵韧带[1,7,9]、棘上韧带[1,7,9]，小关节髓腔、滑膜细胞层[11,12,15]、椎体等部位。当这些部位发生病变，特别是伴有疼痛时，SP 阳性神经纤维增加，并且还可长入椎间盘纤维环的内带、甚至髓核[11,12,15]、关节软骨[11]。进而认为 SP 在慢性腰背疼痛的发病机制中占有重要地位。

骨质疏松性腰背疼痛的原因尚不明确，以往将其归结于肌肉血流量减少，新陈代谢减弱

导致肌肉痉挛、疼痛，甚或发生微细骨折等[1]。而与神经内分泌方面的相关性，特别是与SP的关系，至今较少见报道。我们曾观察到雌激素缺乏时，脊柱的不稳定，导致软骨、椎间盘的一系列退变，并在卵巢切除后大鼠椎间盘终板上观察到SP免疫阳性反应物随年龄增加而增多的现象，从而对骨质疏松性腰背疼痛的神经内分泌机制有了初步认识[13,14]。

本实验结果显示OVX后随时间推移大鼠腰椎椎体、椎间盘、椎间小关节、棘上韧带等部位SP阳性神经纤维逐渐增加，1月时小关节软骨组织内的SP反应阳性纤维即增多、增粗，3月时软骨组织内出现侵蚀管，壁上有SP免疫反应阳性纤维。脊椎小关节软骨基质中有SP免疫反应物沉着，软骨中有侵蚀管，并随软骨退变加重，免疫反应阳性神经纤维增加，所以疼痛与破坏的软骨面有明显关系。Sham-O组6月时部分SP有增多迹象，但未发现侵蚀管，这种现象与Beaman[11,15]等观察到人脊椎的小关节退变病理的结果类似。

本实验在椎间盘区观察到OVX组2月时SP阳性反应物即增加，分布至纤维环中带，呈纤维状，3月时可在纤维环内带观察到，并且增粗，6月和9月时可以在髓核中观察到呈树枝状和纤维状的SP免疫反应阳性神经纤维。而Sham-O组SP免疫反应神经纤维仅分布于纤维环的外中带。表明纤维环在雌激素缺乏时不断退变，神经纤维长入纤维环内带和髓核。与胡侦明[13,14]等的结果相近。椎体骨小梁及表面SP免疫反应阳性神经纤维从1月起即增多、增粗，与其他部位SP阳性神经纤维的变化相一致。上述结果进一步显示雌激素缺乏时鼠腰椎小关节、椎体及椎间盘等部位SP免疫反应阳性纤维末梢增加，分布异常，与骨质疏松性腰背疼痛有直接的相关性。至于雌激素缺乏时神经肽SP增加的确切机制有待于进一步探讨。

参 考 文 献

1 Dempster DW, Lindsay R. Pathogenesis of osteoporosis. Lancet, 1993, 34: 797-801.

2 Ashton IK, Roberts S, et al. Neuropeptides in the human intervertebral disc. J Orthop Res, 1994, 12(2): 186-92.

3 Arisawa M, De Palatis L, et al. Stimulatory role of substance P on gonadotropin release in ovariectomized rats. Neuroendocrinology, 1990, 51: 529-532.

4 Cavanaugh JM, El Bohy A, et al. Sensory innervation of soft tissue of the lumbar spine in the rat. J Orthop Res, 1989, 7: 378-388.

5 Bethea CL, Hess DL, et al. Effect of progesterone on prolactin, hypothalamic beta-endorphin, hypothalamic substance P, and midbrain serotonin in guinea pigs. Neuroendocrinology, 1995, 61: 695-703.

6 Freemont AJ, Peacock TE, et al. Nerve ingrowth into diseased intervertebral disc in chronic back pain. Lancet, 1997, 19; 350(9072): 178-181.

7 Cavanaugh JM, Ozaktay AC, et al. Mechanisms of low back pain: a neurophysiologic and neuroanatomic study. Clin Orthop, 1997, 335: 166-180.

8 Ashton IK, Walsh DA, et al. Substance P in intervertebral discs. Binding sites on vascular endothelium of the human annulus fibrosus. Acta Orthop Scand, 1994, 65(6): 635-639.

9 Coppes MH, Marani E, et al. Innervation of "painful" lumbar discs. Spine. 1997, 15; 22(20): 2342-2349.

10 Korkala O, Gronblad M, et al. Immunohistochemical demonstration of nociceptors in the ligamentous structures of the lumbar spine. Spine, 1985, 10(2): 156-157.

11 Beaman DN, Graziano GP, et al. Substance P innervation of lumbar spine facet joints. Spine, 1993, 15; 18(8): 1044-1049.

12 Gronblad M, Korkala O, et al. Silver impregnation and immunohistochemical study of nerves in lumbar facet joint plical tissue. Spine, 1991, 16(1): 34-38.

13 胡侦明，戴克戎，等. 卵巢切除导致椎间盘神经肽P物质变化的观察. 中华骨科学会第五届全国脊柱外科学术会议汇编，天津，1997. 10.

14 胡侦明，戴克戎，等. 卵巢切除对鼠椎间盘结构及神经肽P物质影响的观察. 中华骨科杂志，1998.

15 Ahmed M, Bjurholm A, et al. Sensory and autonomic innervation of the facet joint in the rat lumbar spine. Spine, 1993, 15; 18(14): 2121-2126.