·论著·

大鼠截瘫平面上下骨细胞及基质纤维结构改变情况研究

李颖智 杨有赓 金海鸿 许德慧 崔丽

摘要：目的 研究大鼠截瘫平面上下骨细胞、基质纤维结构改变情况，为临床研究脊髓损伤继发骨质疏松提供理论依据。**方法** 实验动物为体重300~320 g，4~5月龄雄性Wistar大鼠30只。对照组仅行胸10椎板切除不破坏硬膜，不损伤脊髓，实验组大鼠于胸10椎体水平切除椎板不破坏硬膜，行Allen's(60 gcm)法损伤脊髓，造成截瘫模型，观察肱骨外科颈、胫骨平台部骨细胞、基质纤维改变情况。**结果** 实验组7周肱骨、胫骨骨细胞与骨陷窝均严重分离，异染色质趋边凝聚，细胞器肿胀空化。骨小管数目减少，形态不清晰，骨基质胶原蛋白分泌减少，纤维数目减少，排列连接紊乱。肱骨骨细胞结构11周实验组较7周实验组有所恢复，纤维排列分布、骨小管形态较7周时清晰。胫骨骨细胞结构11周实验组较7周实验组加重，仅个别细胞结构有恢复迹象，纤维排列分布、骨小管形态较7周紊乱。**结论** 截瘫大鼠继发骨质疏松，损伤平面上下骨质超微结构改变显著，平面以上较以下有较早的恢复。

关键词：大鼠；脊髓损伤；电镜；骨质疏松

Study on ultrastructure changes of osteocytes and matrix fiber above and below the level of injured spinal cord in rats

LI Yingzhi, YANG Yougeng, JIN Haihong, et al. The Second Hospital of Jilin University, Changchun 130041, China

Abstract: Objective To study the ultrastructural changes of osteocytes and matrix fiber above and below the level of spinal cord trauma, and to understand the mechanism of secondary osteoporosis after spinal cord injury. **Methods** Thirty Wistar rats, male, weighed 300-320 g, 4-5 months old, were studied. In the control group, lamina were removed at the tenth thoracic vertebrae with intact dura, without spinal cord injury. The paraplegia model was made with the method of Allen's(60 gcm), by injured the spinal cord with intact dura. The ultrastructural changes of the osteocytes and matrix fiber at humeral neck and tibial plateau were observed. **Results** The gaps around the osteocyte became wider, the chromatin congregated, cell organ swelled, the number of bone canaliculus decreased and turned to be illegible, matrix collagen secretion decreased, the fiber scattered and connected irregularly at the 7th week in experimental group. The ultrastructure of osteocytes, matrix fiber distribution and canaliculus configuration at the 11th week in the experimental group in humerus was better that of the 7th week, which was not detected at the 11th week in tibia. Few osteocytes showed the signs of recovery. **Conclusion** Paraplegia can result in osteoporosis with ultrastructure changes in the upper and lower bone matrix at the level of injury, while the former is recovered earlier than the latter.

Key words: Rat; Spinal cord injury; Electronic microscope; Osteoporosis

脊髓损伤(spinal cord injury, SCI)继发骨质疏松导致骨吸收增强，再建活性下降，而骨再建速度减慢，自发骨折速率将会大大提高[1]，通常SCI相关骨折在很小或无外力的情况下发生[2]，当然这与脊髓损伤导致肌肉萎缩、肌力下降、关节囊的僵硬、机体协调性下降存在一定关系。同时伴随高血钙、高尿钙，加之长期卧床等因素，使泌尿系统结石发病率升高，从而易引发尿路感染，甚致肾功能衰竭。

随着我国工业、交通运输业、建筑业的发展，创伤病人有增多的趋势，脊髓损伤及其相关疾病日益受到重视，目前脊髓损伤继发骨质疏松机理还未完全阐明，骨质疏松不仅表现为骨矿物质量的减少，更体现在基质纤维改变，如数目减少、排列紊乱、连接

作者单位：130033 吉林大学第三临床医院
通讯作者：李颖智，Email：dlyz2005@163.com，Tel：13596091614

点减少等均导致骨骼的生物力学性能下降。骨细胞是骨组织中主要细胞,骨细胞正常功能是保证矿物质沉积和纤维分布连接基础。本文对SCI后截瘫大鼠肱骨外科颈、胫骨平台骨细胞、基质纤维结构进行了实验研究,以期为SCI继发骨质疏松研究提供一些理论依据。

1 材料和方法

1.1 动物模型建立

1.1.1 动物来源:为长春高新医学动物实验研究中心Wistar[品系合格证号:SCXK(吉)2002-2003]大鼠30只,体重300~320 g,4~5月龄,均为雄性(为排除脊髓损伤对雌性大鼠卵巢干扰,从而影响继发骨质疏松的发生及程度)。

1.1.2 动物分组:30只大鼠随机分配,0周空白对照组、7周对照组、11周对照组各4只,7周实验组、11周实验组每组各9只,组内及组间体重无统计学差异($P<0.05$)。

1.1.3 手术方法:用0.1%戊巴比妥钠(30 mg/kg)腹腔注射麻醉,对照组仅行胸$_{10}$椎板切除不破坏硬膜,不损伤脊髓。实验组大鼠于胸$_{10}$椎体水平切除椎板,不破坏硬膜,行Allen's(60 gcm)法损伤脊髓,为防止感染对照组与实验组动物均于术后腹腔注射青霉素5万单位。术后2周实验组大鼠脊髓损伤按BBB[3](Basso,Beattie and Bresnahan)法评分为0分或1分,对照组动物活动正常。

1.2 实验仪器

JEM-1200型透射电子显微镜(日本);LKB-Ⅲ超薄切片机。

1.3 试件制备

选取0周对照组、7周对照组、11周对照组大鼠各4只,每只均取右侧肱骨、胫骨各一枚。随机选取7周实验组、11周实验组大鼠各4只,每只均取右侧肱骨、胫骨各一枚。2.5% EDTA脱钙一个月,选取肱骨外科颈、胫骨平台部松质骨,经2.5%戊二醛前固定,1%锇酸后固定,乙醛系列脱水,Epon 812环氧树脂包埋,LKB-III超薄切片机半薄切片定位后超薄切片,醋酸双氧铀及柠檬酸双重染色,用于电镜观察。

2 结果

2.1 一般结果

7周实验组、11周实验组动物分别有2只、3只动物死亡,余无异常(无精神萎靡、食欲不振、褥疮、异食行为)。

2.2 电镜观察

对照组:0周对照组、7周对照组、11周对照组肱骨外科颈、胫骨平台部松质骨超薄切片,均显示正常骨细胞及间质结构。正常肱骨骨细胞结构如图1,正常胫骨骨细胞结构如图4,正常肱骨骨细胞间质结构如图7,正常胫骨骨细胞间质结构如图10。

实验组:术后第7周实验组肱骨标本可观察到明显的病理改变:骨细胞与陷窝严重分离,细胞膜皱缩,细胞核固缩,核内异染色质趋边凝聚,线粒体、粗面内质网肿胀空化(图2、14)。骨小管数目减少,形态欠清晰,骨基质中纤维排列、连接稀疏紊乱(图8)。11周实验组肱骨标本仍可见到上述改变,但细胞器肿胀空化程度有所减轻(图3)。骨小管数目有所增加,形态较清晰,骨基质中纤维排列、连接较7周有所好转,但较正常组稀疏紊乱(图9)。

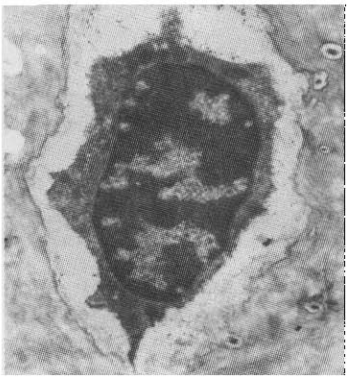

图1 正常肱骨骨细胞(×12k)

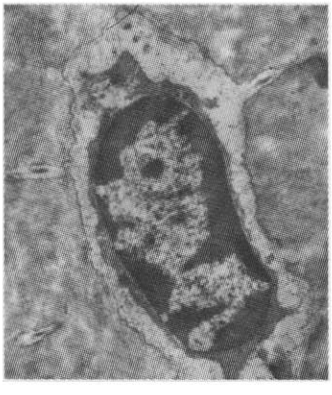

图2 实验组7周肱骨骨细胞,骨细胞与骨陷窝分离,异染色质趋边凝聚,线粒体空化(×10k)

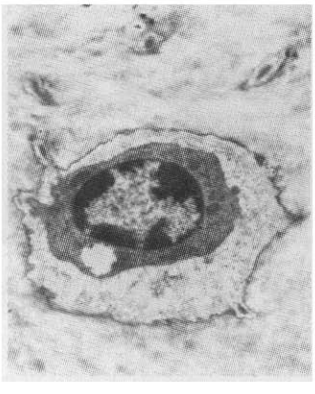

图3 实验组11周肱骨骨细胞线粒体空化,粗面内质网空化(×10k)

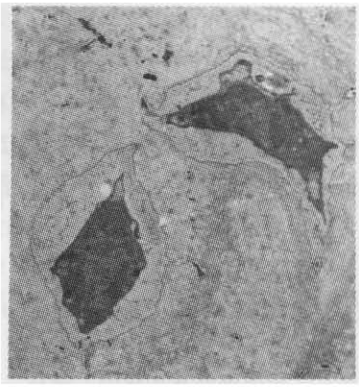

图4 正常胫骨骨细胞(×5000)

图5 实验组7周胫骨骨细胞,胞周围间隙加宽,细胞核不规则,核内异染色质趋边凝聚,线粒体肿胀空化(×12k)

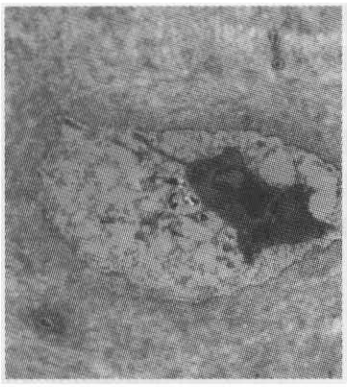

图6 实验组11周胫骨骨细胞与骨陷窝严重分离,细胞核固缩(×10k)

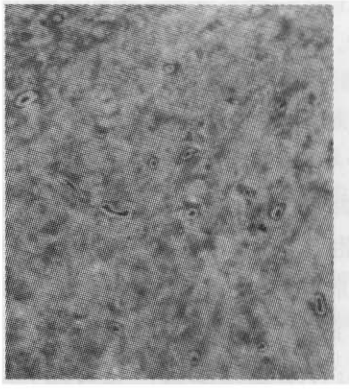

图7 正常肱骨骨细胞间质(×10k)



图8 实验组7周肱骨骨细胞间质,骨小管数目减少形态模糊,基质纤维排列分布紊乱(×10k)

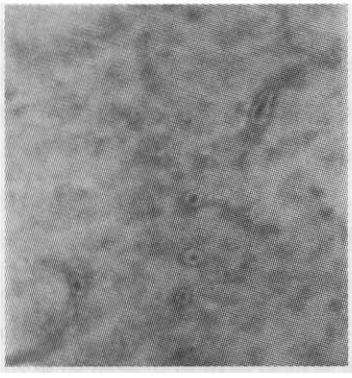

图9 实验组11周肱骨骨细胞间质,纤维排列分布紊乱,骨小管形态模糊(×10k)

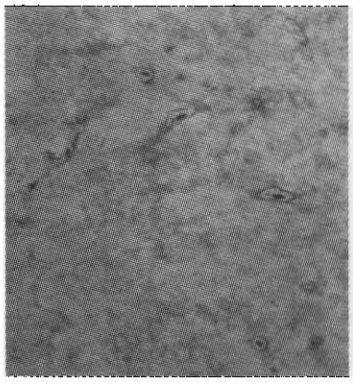

图10 正常胫骨骨细胞间质(×10k)

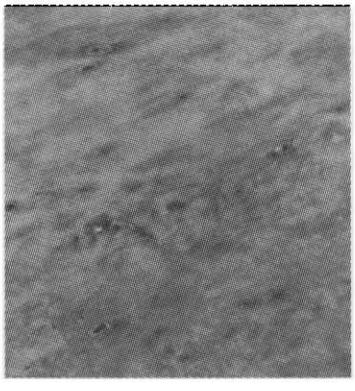

图11 实验组7周胫骨骨细胞间质骨小管形态模糊,纤维排列分布不规则(×10k)



图12 实验组11周胫骨骨细胞间质,骨小管形态模糊,间质纤维排列分布紊乱(×10k)

术后第7周实验组胫骨标本可见骨细胞与骨陷窝分离,细胞核不规则,核内异染色质趋边凝聚。线粒体、粗面内质网肿胀空化(图5),有的细胞核周间隙增宽,可见絮状物质。骨小管数目减少,形态欠清晰,骨基质中纤维排列、连接稀疏紊乱(图11)。第11周实验组胫骨标本可见到骨细胞与骨陷窝严重

分离,核内异染色质趋边凝聚明显(图6),骨小管数目进一步减少,形态不清晰,骨基质中纤维排列、连接较7周进一步紊乱(图12),但个别骨细胞骨陷窝周围有丰富的分泌物,细胞器肿胀空化程度有所减轻(图13)。

图13 实验组11周胫骨骨细胞(两个),骨陷窝周围有丰富的分泌物(×5000)

图14 实验组7周肱骨骨细胞,细胞膜部分破损,细胞核呈固缩状态,部分细胞质空化(×12k)

3 讨论

3.1 骨细胞是骨组织内最多的一种细胞,合成分泌一部分基质以维持细胞间质的稳定。骨细胞胞浆向外形成呈放射状延伸细长突起,突起表面有许多随液体流动而摆动的刷状微丝,外力或微创伤引起骨变形、骨小管液流动,这种流动产生的剪切应力和流动电压作用于骨细胞突起的刷状微丝,使其产生电位变化或激活其表面感受器,引发骨细胞生物化学反应,激活骨重建,在破骨细胞、成骨细胞参与下通过自我重建修复微创伤。通过骨小管,骨细胞之间以长的突起相连,这种网络沟通使骨细胞成为合胞体。骨细胞通过骨小管获取氧及养分,并且排除代谢废物,传递生物信息。

3.2 骨细胞及细胞间质正常形态是其功能的基础,同时也是其正常功能的重要体现。实验中发现脊髓损伤后骨细胞与骨陷窝严重分离,异染色质趋边凝聚,细胞器肿胀空化,细胞核呈核固缩状态,粗面内质网、线粒体数目减少。骨小管数目减少,形态欠清晰。基质纤维数目减少、排列连接紊乱。尤其以实验组大鼠11周胫骨骨细胞及基质改变显著,这些改变是导致骨骼的生物力学性能下降的物质基础:细胞器肿胀空化,粗面内质网、线粒体数目减少,将导致骨细胞合成基质胶原纤维及非胶原蛋白能力下降,而一定量的有机基质只能容纳一定量的物及矿物质,有机基质减少,即使矿物质充足,也会出现骨量减少。同时除骨基质胶原蛋白与矿物质外,还需有非胶原蛋白如骨钙素(osteocalcin)、骨结合素、骨形态生成蛋白(bone morphogenetic protein,BMP)、胰岛素样生成因子(insulin-like growth factor)等的参与才能完成矿化,而这些蛋白需要骨细胞分泌。

3.3 骨骼在力学环境的刺激下,不断完成自身重建,矿物质沉积以及骨小梁数目、排列、连接与力学环境相适应,骨吸收及骨形成达到动态平衡。脊髓损伤后一定程度上缺乏力学刺激,根据Wolff定律,骨骼的整体结构与形态以及其内部微观结构为其功能服务,并与功能需要相适应,不断重建优化自身结构,所以导致骨钙流失、基质纤维稀疏紊乱。实验中发现大鼠脊髓损伤后骨小管数目减少,形态欠清晰,基质纤维排列分布紊乱。骨小管解剖形态的改变使骨细胞获取氧及养分排出代谢废物受限,骨细胞获取信息受到干扰,骨小管周围在应力集中情况下易发生骨折。基质纤维的分布、排列紊乱,连接点减少均导致骨骼的生物力学性能下降。实验中发现肱骨骨细胞病理改变相对较轻,细胞、细胞间质形态结构11周实验组明显较7周实验组改善,有较早的恢复表现。考虑可能由于前肢能够继续负重而受到力学刺激所致,因为骨细胞对外界应力反应随应力大小而改变。有实验表明当用较大应力持续作用于骨组织时,骨细胞凋亡达40%,骨吸收被抑制78%,而予以短期较小负荷时,骨细胞凋亡升至原来8倍,因此一定限度内骨细胞凋亡率与外界负荷呈负相关[4],力学刺激对于改善脊髓损伤继发骨质疏松有一定的

意义。可见骨细胞、基质纤维超微结构改变能够在一定程度上反映骨质疏松程度及恢复情况。

3.4 脊髓损伤继发骨质疏松存在废用因素的影响,又与废用性骨质疏松存在一些显著差异:脊髓损伤继发骨质疏松主要表现为骨吸收增强,及有限的在正常范围内的骨形成的增强[5],骨质疏松发生更快、更早[6,7],虽经锻炼骨密度也难以恢复正常[8],钙流失主要发生于膝关节周围[9,10]、髋关节周围[11]。而废用性骨质疏松则表现为骨形成减弱,恢复负重后骨矿恢复到正常对照水平。骨矿物质丢失主要发生在跟骨、髋骨、胫骨。因而脊髓损伤继发骨质疏松不完全能用废用因素来解释。

3.5 成骨作用与破骨作用以其对立面为前提,骨矿化全过程在甲状旁腺素(PTH)、降钙素(CT)等内分泌激素及基质旁分泌、自分泌局部细胞因子调节控制之下进行。大鼠胸髓损伤后,尽管前肢继续负重,肱骨骨细胞及细胞间质早期存在较重的病理改变,考虑为脊髓损伤引起激素水平以及细胞因子异常引起骨吸收增强所致。性激素缺乏时,骨细胞凋亡增加[12]。睾酮水平明显下降导致低骨密度的发生[13]。伴随脊髓损伤后的高血钙,甲状旁腺素(PTH)反射性分泌减少,促进骨形成作用减弱,而PTH水平下降同时直接影响$1.25(OH)_2D_3$活性,减少了肠道内钙吸收,促进钙流失。脊髓损伤后骨组织局部细胞因子的表达异常:胰岛素样生长因子-1(insulin-like growth factor-1,IGF-1)促使成骨细胞增殖分化,刺激其活性,增加I型胶原合成[14],抑制胶原蛋白酶活性下降。脊髓损伤后IGF-1表达水平下降导致骨吸收增强。白细胞介素1(interleukin-1,IL-1)在骨质疏松组织中高表达促进成骨细胞凋亡的作用十分显著[15]。然而,细胞因子不能单纯用兴奋、抑制、增多、减少来评估,其作用的最终发挥更是多个因子共同作用的结果:如IL-I和巨噬细胞集落刺激因子(macrophage colony stimulating factor,M-CSF)作为破骨细胞caspases酶活性抑制剂,促使其生存[16]。同时破骨细胞在IL-1、肿瘤坏死因子(tumor necrosis factor,TNF)诱导下分泌白细胞介素6(interleukin-6,IL-6),IL-6因子增加,破骨细胞活性亦增强[17]。IL-6作为分化诱导因子,使骨髓分化、诱导单核细胞、巨噬细胞,促进骨吸收。随着破骨作用的进展,成骨作用被逐步激活,骨吸收与骨形成重建平衡,在新的水平达到稳定。实验组11周胫骨个别骨细胞周围有大量基质分泌,这是骨细胞恢复活性的体现。大鼠胸髓损伤后上肢能够继续受到力学刺激,甚至会因下肢不能负重而受力较以前加重,导致了成骨细胞活性增强并最终向骨细胞转化,并导致骨细胞正常功能的恢复,从而在微观结构上,大鼠肱骨骨细胞、细胞间质形态结构11周实验组明显较7周实验组改善,有较早的恢复表现。

总之,脊髓损伤后,骨组织缺乏正常力学刺激,激素水平异常,细胞因子异常,均导致骨细胞功能异常。脊髓损伤平面上下骨质均受累,但不同部位改变程度不同,以损伤平面下骨质受累较重。骨细胞、基质纤维超微结构改变情况能够为临床研究脊髓损伤继发骨质疏松的发生及程度提供一定理论依据。而脊髓损伤后骨细胞具体蛋白表达异常,有望随着蛋白质组学的发展进一步明确。

致谢 感谢硕士导师吉林大学第二临床医院杨有赓教授指导,吉林大学基础医学院电镜教研室崔丽教授,吉林大学第三临床医院金海鸿医师,吉林油田总医院许德慧医师帮助

【参考文献】

[1] Hasson T,Ross B.Microcalluses of the trabeculae in lumber vertebrae and their relation to the bone mineral content,J Spine,1981,375-380.

[2] Ingram RR,Suman RK,Freeman PA.Low limber fractures in the chronic spinal cord injured patient.J Paraplegia,1989,27:133-139.

[3] Fu Qiang,Hou Tiesheng,Lu Kaiwu,et al.A research on different hindlimbs locomotor assessment methods after thoracic spinal cord injury in rats.Chinese Journal of Spine and Spinal Cord,2001,11:278-281(In Chinese).

[4] Noble BS,Peet N,Stevens HY,et al.Mechanical loading:biphasic osteocyte survival and targeting of osteoclast for bone destruction in rat cortical bone.Am J Physiol,2003,84:934-943.

[5] Roberts D,Lee W,Cuneo RC,et al.Longitudinal study of bone turn over after spine cord injury.J Clin Endocrinol Metab,1998,83:415-422.

[6] Naftchi NE,Viau AT,Sell GH,et al.Mineral metabolism in spinal cord injury.J Arch Phys Med Rehabil,1980,61:139-142.

[7] Chantraine A,Nusgens B,Lapiere CM.Bone remodeling during the development of osteoporosis in paraplegia.J Calcif Tissue Int,1986,38:323-327.

[8] Li HP,Cheng JC,Lu HR,et al.The change of bone mineral density in spinal cord injured patients.Chinese Journal of Osteoporosis,2001,7:131-132(In Chinese).

[9] Leblanc AD,Schneider VS,Evans HJ,et al.Bone mineral loss and recovery after 17 weeks of bed rest.J Bone Min Res,1990,5:843-850.

[10] Biering Sorensen F,Bohr HH,Schaadt OP.Longitudinal study of bone mineral content in the lumber spine,the forearm and the lower extremities after spinal cord injury.Eur J Clin Invest,1990,20:330-335.

(下转第37页)

（上接第 12 页）

[11] William D, Leslie MD, Patricia W, et al. Dissociated hip and spine demineralization: a specific finding in spinal cord injury. J Arch Phys Rehabil, 1993, 74: 960-963.

[12] Kousteni S, Bellido T, Plotkin LI, et al. Nongenotropic, sex nonspecific signaling through the estrogen or androgen receptors dissociation from transcriptional activity. J Cell, 2001, 104: 719-730.

[13] Finsen V, Indredavik B, Fougner KJ. Bone mineral and hormone status in paraplegics. J Paraplegia, 1992, 30: 343.

[14] Salih MA, Orhii PB, Chen C, et al. Growth hormone and the expression of mRNAs for matrix proteins and oncogenes in bone. J Mol Cell Endocrinol, 1999, 147(1-2): 149-159.

[15] Olmedo ML, Landry PS, Sadasivan KK, et al. Regulation of osteoblast levels during bone healing. J Orthop Trauma, 1999, 13: 356-362.

[16] Okahashi N, Koide M, Jimi E, et al. Caspases (interleukin-1 beta-converting enzyme family proteases) are involved in the regulation of the survival of osteoclasts. J Bone, 1998, 23: 33-41.

[17] Schoenau E, Rauch F. Fibrous dysplasia. J Horm Res, 2002, 57(2): 17-82.

（收稿日期：2005-03-09）