·临床研究·

微创多裂肌间隙入路减压椎间融合治疗合并骨质疏松单阶段腰椎间盘突出症的研究

李云峰 张子如 谢恩

中图分类号：R681 文献标识码：A 文章编号：1006-7108(2012)04-0327-03

摘要：目的 探讨微创多裂肌间隙经椎间孔减压腰椎间植骨融合治疗单阶段腰椎间盘突出症合并骨质疏松的效果。**方法** 2007年7月~2008年7月，对收治的37例单阶段腰椎间盘突出症合并骨质疏松患者，作微创多裂肌间隙经椎间孔减压腰椎间植骨融合固定治疗，手术后随访观察椎体间植骨融合情况和临床效果，术前、术后和末次随访时采用ODI及VAS评估患者功能。**结果** 37例患者随访14~20个月，平均17个月，VAS评分术前为8.7±0.77分，术后1个月为4.67±0.77分，末次随访为1.77±0.88分，与术前比较均有显著性差异($P<0.01$)。ODI评分术前为39.61±2.71分，后一个月为17.47±3.31分，末次随访为5.70±1.67分，与术前比较均有显著性差异($P<0.01$)。椎间隙高度术前为6.98±0.87mm，术后一个月为12.71±0.75mm，末次随访为9.87±0.97mm，与术前比较均有显著性差异($P<0.01$)。4例患者术后出现单侧小腿、足背痛觉过敏和姆伸肌力减弱的症状加重，经治疗后恢复。**结论** 微创多裂肌间隙经椎间孔减压腰椎间植骨融合治疗合并骨质疏松的单阶段腰椎间盘突出症可取得满意效果。

关键词： 骨质疏松；腰椎间盘突出症；椎间孔；微创

Minimal invasive therapy with intra-vertebral decompression and fusion through lumbar paraspinal path for the treatment of single-stage lumbar disc herniation combined with osteoporosis

LI Yunfeng, ZHANG Ziru, XIE En. Department of Spinal Surgery, Xi'an Red Cross Hospital, Xi'an 710054, China
Corresponding author: XIE En, Email: xieen2003@163.com

Abstract: Objective To explore the application of minimal invasive therapy with decompression and fusion through intra-multifidus muscle space for the treatment of single-stage lumbar disc herniation combined with osteoporosis. **Methods** From July 2007 to July 2008, 37 patients with lumbar disc herniation were treated with minimal invasive fusion and decompression through multifidus muscle space. After the surgery, the fusion of the implant between the vertebrae was observed. ODI and VAS were used to assess the function of the patients preoperatively and postoperatively. **Results** The follow-up time for 37 patients was 14~20 months, with an average of 17 months. VAS score was 8.7±0.77 points before the surgery, 4.67±0.77 points 1-month after the surgery, and 1.77±0.88 points on the last follow-up time, respectively. The difference was significant compared with the preoperative score ($P<0.01$). ODI score was 39.61±2.71 points preoperatively, 17.47±3.31 points 1-month after the surgery, and 5.70±1.67 points on the last follow-up time, respectively. The height of the disc space was 6.98±0.87 mm preoperatively, 12.71±0.75 mm 1-month after the surgery, and 9.87±0.97 mm on the last follow-up time, respectively. The difference was significant compared with the preoperative score ($P<0.01$). Four patients had unilateral hyperalgesia and weakened dorsal extensor strength. They recovered after treatment. **Conclusion** Minimal invasive therapy with decompression and fusion through intra-multifidus muscle space for the treatment of single-stage lumbar disc herniation combined with osteoporosis may achieve satisfactory results.

Key words: Osteoporosis; Vertebral disc perturbation; Intervertebral foramen; Minimal invasive

基金项目：陕西省卫生厅科学技术基金(08H20) 西安科技局基金[SF1015(2)]
作者单位：710054 西安，西安市红十字会医院脊椎外科
通讯作者：谢恩，xieen2003@163.com

万方数据

微创多裂肌间隙入路经椎间孔椎间融合术(transforaminal lumbar interbody fusion, TLIF)是对传统后路腰椎间融合术(posterior lumbar interbody fusion, PLIF)的改进,TLIF入路有广泛剥离与牵拉多裂肌,易导致平背畸形、相邻节段退变、顽固性腰痛等缺陷。采用小切口旁正中入路的经椎间孔椎间融合术(transforaminal lumbar interbody fusion, Mini-open TLIF)是在手术侧借助扩张器建立工作通道,经椎间孔后路行减压与椎间植骨,经皮或再作小切口置入椎弓根螺钉固定,我院于2007年5月~2008年6月采用微创多裂肌间隙经椎间孔腰椎间减压融合术治疗合并骨质疏松的单阶段腰椎间盘突出症37例患者,效果满意,报告如下:

1 资料和方法

1.1 临床资料

本组男11例,女15例,年龄50~79岁,平均61岁,病程1~12年,均有不同程度腰痛,伴一侧下肢放射痛18例,伴双下肢放射痛6例,间歇性跛行9例,所有患者均行X线片、CT和MRI检查。诊断为腰椎间盘突出症并椎间失稳17例,其中单节段突出12例,(L_4/L_5 5例,L_5/S_1 7例),腰椎管狭窄5例,腰椎I度滑脱6例(L_4 滑脱3例,L_5 滑脱3例),腰椎2度滑脱3例(L_4 1例,L_5 2例)腰椎滑脱症均有狭部裂,37例患者经过双能量X线骨密度检查证实为骨质疏松。所有患者有保守治疗史,均无腰部手术史。

1.2 手术方法

均采用全麻插管麻醉,患者俯卧,腹部垫空,常规消毒铺巾后,在病变椎间隙中线旁插针,C-臂X线机定位,作后正中纵形皮肤切口长2.5~3cm,旁开中线2cm切开两侧腰背筋膜,多裂肌间隙入路(图1),小范围剥离,将椎旁肌推向侧方,显露椎间孔后部的关节突,置入工作通道,切除椎间孔后部的关节突和部分椎板,咬除黄韧带和狭窄处的骨和纤维瘢痕组织,显露椎间盘。经椎弓根置入螺钉,安装钛棒,撑开复位,临时固定,切除椎间孔处纤维环,刮除髓核和软骨组织使终板渗血,植入所取碎骨和同种异体商品骨,填实,击入修整后的下关节突骨块,或置入cage,松螺栓并轻压缩椎间隙,拧紧螺栓,C-臂X线确定满意。术中交替进行两侧手术,以减少对皮肤和肌肉压迫,手术结束前留置引流,缝合腰背筋膜和皮肤切口(图2、3、4、5、6)。

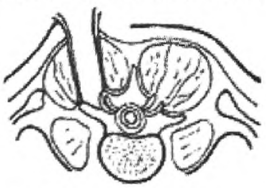

图1 多裂肌间隙入路

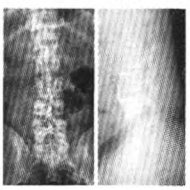

图2 术前正、侧位片

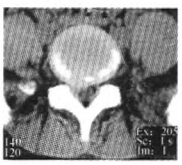

图3 术前CT:L_5S_1 右后外侧椎间盘凸出

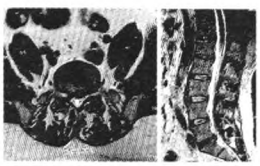

图4 术前MRI:L_5S_1 右后外侧椎间盘凸出

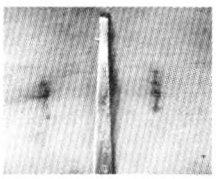

图5 术后微创伤口3cm左右

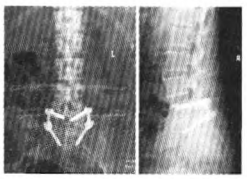

图6 术后正、侧位X线片

围术期常规使用抗菌药,两周后戴支具下床活动,仍以卧床为主,腰部支具保护三个月。

1.3 评价和统计学处理

术前、术后一月和末次随访时,应用ODI功能障碍指数评分,及腰腿痛VAS评分评估治疗效果,行影像学检查测量,椎间隙高度,并观察植骨融合情况。

所有数据以 $\bar{x} \pm s$ 表示,应用SAS6.12软件进行配对t检验 $\alpha=0.05$。

融合判定标准:(1)动力位X线证实椎体间无相对运动。(2)正侧位X线片显示椎间隙植骨周围无透光带。(3)X线片显示植骨与椎体终板交界处模糊有骨性融合。(4)患者日常活动腰部无不适感觉。

2 结果

手术时间:80~170min,平均115min,手术出血量400~740ml,平均550ml;术后住院时间10~16d,平均12.5d,手术切口均一期愈合。2例硬膜撕裂,明胶海绵压迫,术后取头低脚高位5天恢复。4例患者术后出现单侧小腿外侧、足背痛觉过敏,包括2例足拇趾背伸肌力减弱,经使用抗炎镇痛和神经营

万方数据

养药物后缓解。37例患者随访时间:14~20个月,平均16.5个月,患者腰腿痛平均VAS指数,ODI功能障碍指数均较术前有显著改善($P<0.05$,见表1)。

表1 术前、术后一月和末次随访时患者的VAS、ODI评分及椎间隙高度测量结果 ($\bar{x}\pm s$, n=30)

	术前	术后1月	末次随访时
VAS(分)	8.7±0.77	4.67±0.77	1.77±0.88
ODI(分)	39.61±2.71	17.47±3.31	5.70±1.67
椎间隙高度(mm)	6.98±0.87	12.71±0.75	9.87±0.97

根据Nakai分级,优18例(69%),良6例(23%),可2例(8%)。随访37例患者、X线片显示椎间隙已经骨性融合,但其中3例骨质疏松患者椎间隙高度丢失较多,后期我们针对有骨质疏松的患者,使用双皮质固定,椎弓根钉头部出椎体侧前方皮质3~5mm,随访椎间隙高度丢失减少。

3 讨论

TLIF是对传统后路腰椎椎间融合术(PLIF)的改进,具有减少神经根及硬膜囊牵拉、尽量保留后方韧带和骨性稳定结构,减少形成瘢痕等优点[1],采用小切口旁正中入路的Mini-Open TLIF[5]在手术侧借助扩张器建立工作通道,经椎间孔入路行减压与融合,对侧经皮或再作小切口置入椎弓根螺钉,在达到比较满意的手术效果同时,最大限度地减少了组织损伤,同时适应症相对较广,是近几年治疗单阶段腰椎间盘突出症的一大趋势[2]。Dhall等[3]对开放的TLIF和Mini-Open TLIF手术在住院时间、并发症发生率、失血量、融合率以及临床效果评分等方面进行了对比分析,结果显示,二者在术后效果评分方面无明显差异;在住院时间、失血量方面,后者要明显优于前者;在并发症方面,Mini-Open TLIF手术器械相关并发症值得注意,Mini-Open TLIF手术通道固定有限,暴露不够充分,增加了椎管减压椎向植骨融合的难度和损伤风险,并使得在置入椎弓根螺钉及放置椎间融合器时有一定的困难,因而较开放手术容易出现内固定物放置不当。Park等[4]还注意到有椎间准备不好或植骨不够而导致假关节形成的情况。内窥镜下操作需要较长的学习曲线,手术本身亦有一定的并发症发生率,Mummaneni等[5]报道了硬膜囊撕裂、脑脊液漏、术中神经根损伤和置入物位置不当等并发症。Schwender等[6]报告了椎弓根螺钉移位、融合器位置不当及发生对侧神经根管狭窄,由于TLIF只能进行单侧操作,为了避免对侧的内固定切口,有作者使用微创TLIF加单侧钉棒固定,但其力学强度远低于双侧钉棒固定[7]。Hsieh等[8]认为TLIF术后椎间孔高度、椎间隙成角和腰椎前凸的恢复程度明显不足,从而可能会影响治疗的远期效果。

微创多裂肌间隙经椎间孔腰椎间减压融合术,是作后中央2.5~3cm皮肤切口,两侧旁开中线1cm切开腰背筋膜入路,多裂肌间隙入路,安置通道显露椎间孔后部和椎弓根后部,既具备了开放TLIF显露良好的特点,又吸取了Mini-open TLIF损伤小的优点,还可以在同一个皮肤切口行双侧TLIF手术,安装椎弓根螺钉。由于手术通道较狭窄,手术视野比较局限,术中操作难度较大,这就要求开展该手术的医生有丰富的脊柱外科经验,能熟练地进行微创手术操作,特别是双侧峡部裂型腰椎滑脱、椎管狭窄时,如不彻底切除纤维瘢痕组织,在滑脱椎体复位后,神经根就有可能受到压迫而导致神经损害,但较Mini-Open TLIF手术操作还是简单,尤其在对合并骨质疏松的患者,置入椎弓根螺钉安装作时,不用另作切口,还可以使用细长器械作撑开和压缩。

【参考文献】

[1] Park Yung MD, Ha Joong Won MD. Comparison of One-Level Posterior Lumbar Interbody Fusion Performed With a Minimally Invasive Approach or a Traditional Open Approach Spine, 2007, 32(5):537-543.

[2] Helly LT, Schwender JD, Roubon DP, et al, Minimally invasive transferaminal lunbar interbody fusion indications, technique, and complications. Neursurg Focus, 2006, 20(3):E6.

[3] Dhall SS, Wang MY, Mummaneni PV. Clinical and radiographic comparison of mini-open transforaminal lumbar interbody fusion with open transformind lumbar interbody fusion in 42 patients with long-term follow-up. J Neurosurg Spine, 2008, 9(6): 560-565.

[4] Schizas C, Tzinieris N, Tsiridis E, et al. Minimally invasive versus open transforminal lumbar interbody fusion: eraluating mitial experience. Int orthop, 2008, 77(12):656-661.

[5] Mummaneni PV, Rodts GE Jr. The mini-open transforaminal lunbar interbody fusion. Neurosurgery, 2005, 57(4suppl): 256-371.

[6] Schwender JD, Holly LT, Rouben DP, et al. Minimally invasive transforaminal lumbar interbody fusion with unilateral pedicle screw fixation. Neurosurg Focus, 2006, 20(3):E10.

[7] Schleicher P, Beth P, Ottenbacher A, et al. Biomechanical evaluation of different asymmetrical posterior stabilization methods for minimally invasive transforaminal lumdar interbody fusion. J Neurosurg spine, 2008, 9(4):363-371

[8] Hsieh PC, Koski TR, Oshaughnessy BA, et al. Anterior lambar interbody fusion in comparison with transforaminal lumbar interbodyfusion: implications for therestoration of foraminal height, local disc angle, lumbar lordosis, and sagittal balance. J Neurosurg spine, 2007, 7(4):397-386.

(收稿日期:2011-01-18)

万方数据